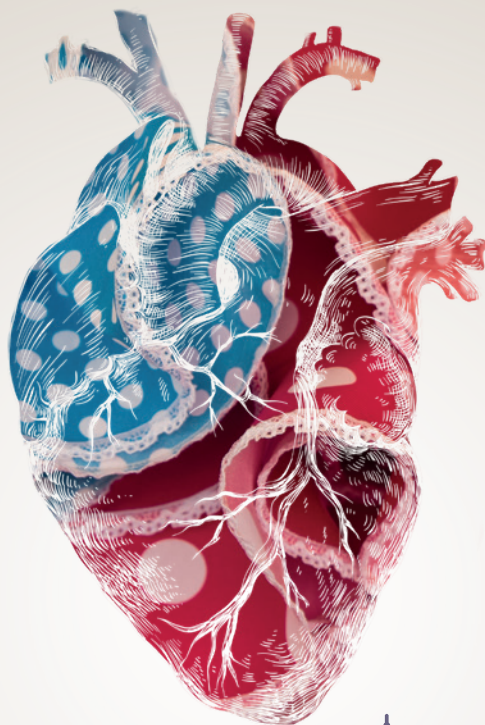


# PROGRAMA

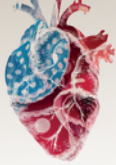


## CardioIMAGEN 23

**41º CONGRESO DE LA ASOCIACIÓN  
DE IMAGEN CARDIACA. SEC**

**23 - 24 DE FEBRERO DE 2023**

**HOTEL RENACIMIENTO | SEVILLA**



jueves **23 DE FEBRERO 2023**

**11:00-12:30 Taller: Planificación SHDI 3mensio**

**12:30-13:30 Reuniones Administrativas Grupos de trabajo**

**Sala A:** Cardio-RM y cardio-TC

**Sala B:** 12:30-13:00 – Cardio nuclear.  
13:00-13:30 – 3D y modelización

**12:30-13:30** Presentación de las mejores comunicaciones

**13:30-14:50 Comida // e-Poster**

**14:50-15:00** Acto de inauguración y bienvenida

**15:00-15:10 Insuficiencia Mitral**

- > *Claves para la valoración de la insuficiencia mitral con imagen multimodal.*
- > *Mis trucos en la reparación mitral percutánea.*
- > *¿Cuándo decido reemplazo mitral percutáneo? Aportaciones de la imagen multimodal.*

**16:00-17:00 Insuficiencia Tricúspide**

- > *Claves para la valoración de la insuficiencia tricúspide con imagen multimodal*
- > *Lo imprescindible en la valoración previa a la reparación tricúspide percutánea*
- > *¿Qué necesito de la imagen para planificar un reemplazo percutáneo?*

**17:00-17:40 Café con contraste.**

**17:40-18:20 Hipertensión pulmonar y Ventrículo derecho**

- > *¿Qué novedades aportan las nuevas guías ESC de HP en el papel de la imagen cardíaca en el diagnóstico de HP?*
- > *Seguimiento de pacientes con HAP: dime qué técnica de imagen uso y cuándo.*

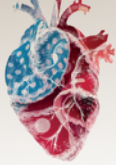
**18:20-19:00 Cardio-oncología**

- > *Papel de la Imagen Cardíaca en las Guías de ESC de Cardio-Oncología*
- > *Ayúdame a resolver mis casos complejos*

**19:00-19:30 Charla magistral: Una visión holística en la patología aórtica**

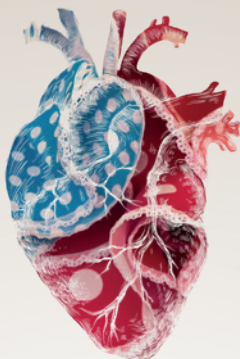
**19:50-20:00 Entrega medalla de oro de la Asociación de Imagen Cardíaca. Cierre**

**20:30-21:30 Cena-coctel**



viernes **24 DE FEBRERO 2023**

- 8:00-9:00**    **Sala A:** Examen acreditación  
**Sala B:** Reunión administrativa Reunión Administrativa Asociación de Imagen Cardiaca. Café de trabajo
- 9:00-10:00**    **Miocardopatías**
- > *¿Cómo monitorizar la enfermedad de Fabry y la respuesta al tratamiento con técnicas de imagen?*
  - > *¿Cuándo sospecho amiloidosis y cómo organizo la estrategia diagnóstica para no llegar tarde?*
  - > *¿Novedades terapéuticas en miocardopatía hipertrófica?*
- 10:00-11:00**    **Insuficiencia cardiaca, imagen y tratamiento**
- > *En IC-FSP, ¿me quedo solo con el eco o precisamos de otras técnicas de imagen para abordar correctamente a nuestro paciente?*
  - > *¿Cómo optimizar las diferentes técnicas imagen en el paciente con IC FSR?*
  - > *Fortaleciendo el tratamiento de la IC: de 3 a 5 pilares*
- 11:00-11:30**    **Café con contraste**
- 11:30-12:20**    **Endocarditis.**
- > *El ecocardiograma es la clave*
  - > *Imposible sin realizar una tomografía computarizada*
  - > *La clave la tiene el PET*
- 12:20-13:20**    **Imagen y riesgo vascular**
- > *¿Cuándo hago una técnica de imagen en pacientes con factores de riesgo CV?*
  - > *INOCA*
  - > *Stunning auricular, ¿Nuevas fronteras de la anticoagulación?*
- 13:20-13:50**    **Charla magistral: Cardio-RM de estrés**
- 13:50-15:00**    **Comida // Casos clínicos**
- 15:00-16:00**    **Casos valvulares complejos**
- > *¿Cuándo considerar la mitral en paciente con estenosis aórtica severa?*
  - > *Insuficiencia mitral y tricúspide, ¿abordaje escalonado o simultáneo?*
- 16:00-16:50**    **Acertando las congénitas. Concurso de casos clínicos**
- 16:50-17:00**    **Entrega de premios. Clausura**



## CardioIMAGEN 23

**41º CONGRESO DE LA ASOCIACIÓN  
DE IMAGEN CARDIACA. SEC**